

Aus der Abteilung Thorax-, Herz- und Gefäßchirurgie der  
Medizinischen Hochschule Hannover  
Leiter: Prof. Dr. med. Axel Haverich

**TRANSSTERNALE, TRANSPERIKARDIALE  
VERSCHLUSSOPERATION BEI BRONCHUSSTUMPFINSUFFIZIENZ  
NACH PNEUMONEKTOMIE**

Dissertation zur Erlangung des Doktorgrades der Medizin in der Medizinischen  
Hochschule Hannover

Vorgelegt von Kalliopi Athanassiadi  
Aus Athen, Griechenland

Hannover 2006

Angenommen vom Senat der Medizinischen Hochschule Hannover  
am 13.11.2007

Gedruckt mit Genehmigung der Medizinischen Hochschule Hannover

Präsident: Prof. Dr. Dieter Bitter-Suermann

Betreuer : Prof. Dr. med. Axel Haverich

Referent: Prof. Dr. med. Marius Höper

Korreferent: Prof. Dr. med. Rainer Nustede

Tag der mündlichen Prüfung: 13.11.2007

Promotionsausschussmitglieder:

Prof. Dr. Johann Karstens

Prof. Dr. Michael Winkler

Prof. Dr. Oliver Rühmann

Meinem Chef

Prof. Dr. med. Axel Haverich

Meinen Eltern

Angelos und Dorothea Athanassiadis

## **INHALTSVERZEICHNIS**

1. Dissertation.....	1
2. Zusammenfassung.....	9
3. Literaturverzeichnis.....	15
4. Lebenslauf.....	17
5. Danksagungen.....	29
6. Erklärung nach § 2 Abs. 2 Nrn. 5 und 6.....	30

K. Athanassiadi  
 K. Vassilikos  
 P. Misthos  
 N. Theakos  
 S. Kakaris  
 E. Sepsas  
 I. Skottis

## Late Postpneumonectomy Bronchopleural Fistula

### Abstract

**Objective:** The incidence of late postpneumonectomy bronchopleural fistula (PBPF) is very small after the 3rd postoperative week due to the existence of fibrothorax providing an effective natural protection against fistula formation. However, the development of late PBPF is a serious complication characterized by high morbidity and mortality. We present our modest experience in treating 11 patients with late PBPF using the transsternal transpericardial approach. **Material:** Between 1996 and 1999, 11 male patients with a mean age of 61 years were treated in our department for late PBPF (diameter > 5 mm). The interval between pneumonectomy and fistula creation ranged from 1 to 10 years. The initial operation was right pneumonectomy in all cases due to lung cancer. pTNM stage was either II or IIIA. Bronchoscopically no recurrence was observed and empyema was present in all cases. **Results:** The initial treatment consisted of

tube thoracostomy. We proceeded to direct bronchial stump repair transpericardially with omental flap coverage and finally open window thoracostomy. Neither deaths nor major complications occurred perioperatively. The ICU and hospital stay ranged from 5 to 10 and 30 to 45 days, respectively. During a follow-up of 10 to 28 months no recurrence was observed. **Conclusions:** 1. The management of late large PBPF can be only surgical. 2. Fibrothorax and empyema makes the approach through thoracotomy impossible and dangerous for dissection and repair. 3. Bronchial stump repair through the transpericardial approach by median sternotomy is very effective in late PBPF cases where the patient's general condition is good, allowing a major intervention.

### Key words

Pneumonectomy · bronchopleural fistula · transsternal transpericardial repair

### Introduction

The development of late postpneumonectomy bronchopleural fistula (PBPF) is a rare but serious complication complicating between 2% and 13% of such procedures [1–4]. In late PBPF, access to the bronchial stump through the pleural space can be very difficult due to the existing fibrothorax and dissection of pulmonary vessels may be dangerous. The transsternal transpericardial

approach, a method first introduced in North America by Padhi and Lynn [5] in 1960 and performed later by Anderson and Li [6] through anterior parasternal thoracotomy, represents an alternative method for dealing with PBPF with many advantages. One year later Abruzzini [7] in Italy described the transsternal approach, which has been extensively used in the former Soviet Union by Perelman [2] and was later modernized by Baldwin and Mark in 1985 [8].

### Affiliation

1st Department of Thoracic Surgery, General Hospital for Chest Diseases "Sotiria", Athens, Greece

### Dedication

Presented at the 4th Joint Meeting of the German, Austrian and Swiss Society for Thoracic and Cardiovascular Surgery, Hamburg, February 15–18, 2004

### Correspondence

Kalliopi Athanassiadi, M.D. · 1st Department of Thoracic Surgery, General Hospital for Chest Diseases "Sotiria" · Konstantinoupoleosstr. 34 A Hologos · 15562 Athens · Greece · Phone: + 302106510388 · Fax: + 302106547695 · E-mail: kallatha@otenet.gr

Received March 3, 2004

### Bibliography

Thorac Cardiovasc Surg 2004; 52: 298–301 © Georg Thieme Verlag KG · Stuttgart · New York · DOI 10.1055/s-2004-821166 · ISSN 0171-6425

We present our experience in treating 11 patients with late PBPF using the transsternal transpericardial approach.

## Material and Method

From 1996 through 1999 out of 752 lung resections for NSCLC, 206 pneumonectomies (27.4%) were performed in our department. Surgical access was gained through a posterolateral or limited muscle-sparing thoracotomy under antibiotic prophylaxis. After complete lymphadenectomy depending on the surgeons' personal preference the bronchial stump was closed with a mechanical stapling device with no routine coverage of the stump.

In this period 11 male patients with a mean age of 61 years were treated in our department for late PBPF. Patients presented with fever, cough, putrid or hemorrhagic expectoration in combination with a rise of WBC and CRP. They were evaluated with chest roentgenography, bronchoscopy, spirometry and computed tomography. A complete workup was undertaken to find extra-thoracic metastatic sites.

The initial operation was right pneumonectomy in all cases, due to squamous carcinoma in 6, adenocarcinoma in 4 and a mixed type carcinoma in one case. TNM stage was either II or IIIA. The interval between pneumonectomy and fistula creation ranged from 1 to 10 years (Table 1). The residual main bronchial stump was tested by bronchoscopy. All fistulas were considered large (> 5 mm), while the bronchial stump was long (about 2 cm) in 9 cases and short (less than 1.5 cm) in 2 cases. The mean time between fistula symptoms and PBPF closure was 2.3 months.

Initially, all patients were managed by chest tube drainage of the cavity and the final treatment consisted of transsternal, transpericardial direct bronchial stump repair with omental flap coverage and open window thoracostomy (Table 2).

## Results

### Operative technique

Either a double-lumen endotracheal tube or a long endobronchial tube allowing selective ventilation was used. A midsternotomy was performed and the anterior pericardium was opened. The identification of the structures turned to be difficult due to the shift of the mediastinum. In 2 cases the pulmonary artery had to be reamputated in order to get a better exposure. The main carina was then exposed in full by opening the posterior pericardium and the affected bronchus was dissected (Fig. 1). If dissection was impossible due to dense adhesions the bronchus was transected. Well vascularized omental flaps were transposed in order to reinforce the stump in every case.

Carinal resection was performed only in the 2 cases with short stump and dense adhesions. A window thoracostomy according to standard techniques was performed in 6 cases immediately after the transsternal bronchial stump repair, while in the remaining cases it was done in a second-stage operation. In 7 cases the thoracostomy was closed 8–10 weeks postoperatively.

Table 1 Interval between pneumonectomy and fistula diagnosis

Postoperative interval	n
Within 12 months	2
Within 26–37 months	8
Within 120 months	1

Table 2 Surgical treatment of late postpneumonectomy bronchopleural fistula

Treatment	n	
Initial	Tube thoracostomy	11
Definite	1. Transsternal, transpericardial direct bronchial stump repair with omental flap coverage	11
	2. Synchronous open window thoracostomy	6
	3. Late open window thoracostomy	6

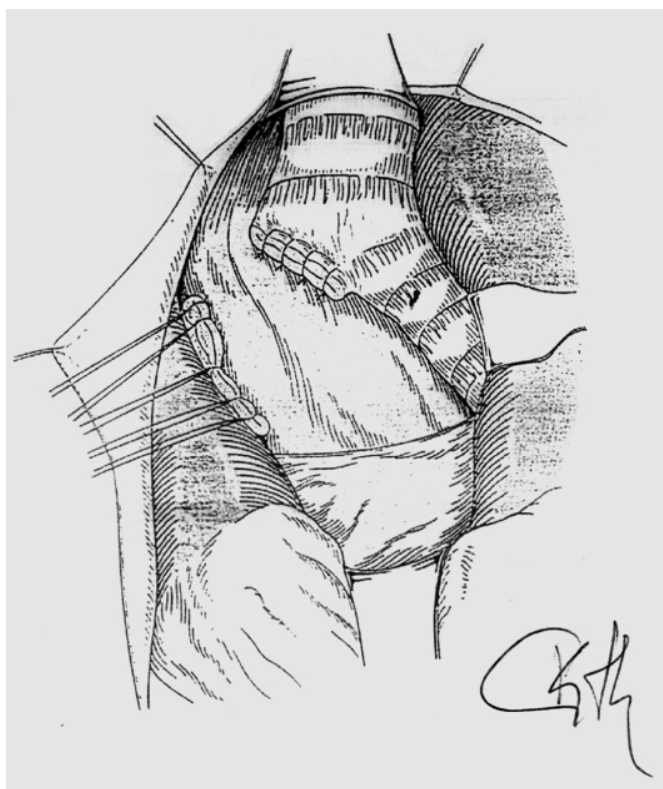


Fig. 1 Transpericardial bronchial stump repair.

### Morbidity – mortality

Neither deaths nor major complications occurred perioperatively. Reversible complications included mild respiratory insufficiency necessitating prolonged ventilation in 5 patients (45.4%) and a temporary tracheostomy in 4 of them. Atrial fibrillation occurred in 6 patients (54.5%) and was treated medically by using calcium channel or  $\beta$ -blockers. No sternal infections were ob-

served. The ICU and hospital stay ranged from 5 to 10 and 30 to 45 days, respectively.

### Follow-up

Follow-up was complete for all our patients for a period of 10 to 28 months and no recurrence was observed.

### Discussion

Pneumonectomy has the highest complication and mortality rate of all elective pulmonary resections [1–4]. The incidence of postpneumonectomy empyema occurs in approximately 5% of pneumonectomy patients and BPF appears in 80% of cases. The mortality of empyema with a BPF has been reported to be 11% to 13% [9,10].

Local and systemic factors have been implicated in the development of empyema and BPF such as carcinoma at the bronchial margin, a long bronchial stump, disrupted bronchial blood supply, closure technique, presence of empyema, and preoperative radiation or chemotherapy, and finally diabetes and nutritional status [1,11–13]. Intraoperatively, the bronchial stump must be managed with meticulous care, avoiding devascularization and excessive length [12–16]. Our preference is to reinforce the bronchial stump in order to reduce dehiscence only if the mediastinum has been previously irradiated.

Once the fistula occurs, one has to deal with this difficult problem. The numerous therapeutic methods proposed to achieve definite closure of the fistula indicate the difficulty and complexity of the treatment. A non-surgical approach such as the application of fibrin glue or sclerosing agents or even cauterisation [17] should only be considered in small fistulas, which normally may heal spontaneously.

Should early dehiscence of the bronchial fistula occur during the first few postoperative days, treatment consists of repeat thoracotomy and suturing of the bronchial stump and covering it with transposition of muscular or omental flap.

In cases of late dehiscence of bronchial stump (months or even years after the procedure), where fibrothorax develops there is no risk of fatal aspiration pneumonia [1], since it represents a natural protection and the patients have already regained their coughing and muscular capability and this allows them to remove small amounts of aspirated fluid more easily. The definite closure of this late bronchopleural fistula is performed via an extrapleural route transpericardially, especially if a concomitant carinal resection is required [18,19].

This method has the advantage of accessing the area through clean tissues, free from chronic inflammation or fibrosis. This aseptic, undisturbed operative field with a well-defined anatomy is of great importance for the surgeon, since the dissection of great vessels turns to be less risky. The distal stump should be excised, but this is not always possible and an alternative is to destroy the distal bronchial mucosa with laser or cautery either at bronchoscopy before the procedure or by suturing the stump intraoperatively and leaving it in situ [13,19]. The preference of

tissue used as flap coverage for the bronchial stump ranges from the pericardium, thymus, sternohyoid muscle and the omentum [3,6,13]. The authors used omental flap in all cases, since the well vascularized omental tissue has the advantage of producing angiogenic factors and an anti-inflammatory effect and minimizes the possibilities of dehiscence, while transposition is not difficult and time-consuming.

Generally, the transpericardial approach is reported to be a technically demanding operation associated with high morbidity and mortality [3,4]. In our series, there was no recorded mortality, although the authors have to admit that hospital stay was long perioperatively.

There are some points the surgeon has to consider, such as careful dissection of the main structures which might be difficult and time-consuming due to the shift of the mediastinum, but once the carina is exposed the closure of the fistula can be easily accomplished, especially on the right side. The biggest disadvantage is that the empyema cavity is left intact and the surgeon has to continue with a window thoracostomy. Pleural irrigation through a thoracic drainage was not performed in our series, since all our cases were chronic ones. There was a well-established fibrothorax with a thick and tenacious effusion associated with woody pleura. A window thoracostomy was performed since debridement of the necrotic tissue seemed necessary.

Some authors [13,14,20–22] use this method only for recalcitrant cases or for short stumps where a carinal resection is needed. Nowadays, there are series [23] where the closure of a PBPF is performed successfully by using minimal invasive techniques via a transcervical approach in order to avoid a sternotomy.

In conclusion we would like to stress that:

1. The incidence of a late PBPF is very small after the 3rd postoperative week due to the existence of fibrothorax providing an effective natural protection in fistula formation and life-threatening aspiration.
2. The bronchial stump repair through the transpericardial approach by median sternotomy is considered the treatment of choice in late PBPF cases where the patient's general condition is good, allowing a major intervention, since the fibrothorax makes the approach via thoracotomy very difficult and dangerous for dissection and repair.

### References

- 1 Hollaus PH, Lax F, El Nashef BB et al. Natural history of bronchopleural fistula after pneumonectomy: A review of 96 cases. *Ann Thorac Surg* 1997; 63: 1392–1397
- 2 Perelman MI, Ambatjello GP. Transpleuraler, transsternaler unkontralateraler Zugang bei Operationen wegen Bronchialfistel nach Pneumonektomie. *Thoraxchirurgie* 1970; 18: 45–57
- 3 De la Riviere AB, Defauw JJ, Knaepen PJ, van Swieten HA, Vanderschueren RC, van den Bosch JM. Transsternal closure of bronchopleural fistula after pneumonectomy. *Ann Thorac Surg* 1997; 64: 954–957
- 4 Ferguson MK. Assessment of operative risk for pneumonectomy. *Chest Clin North Am* 1999; 199: 339–351
- 5 Padhi RK, Lynn FB. The management of bronchopleural fistula. *J Thorac Cardiovasc Surg* 1960; 39: 385–393

- <sup>6</sup> Anderson RP, Li W. Anterior transpericardial closure of a main bronchus fistula after pneumonectomy. *Am J Surg* 1983; 145: 630–632
- <sup>7</sup> Abruzinni P. Trattamento chirurgico delle fistulae gel broncho principale consecutive pneumonectomia tubercolosi. *Chir Torac* 1961; 14: 165–171
- <sup>8</sup> Baldwin JC, Mark JB. Treatment of bronchopleural fistula after pneumonectomy. *J Thorac Cardiovasc J* 1985; 90: 813–817
- <sup>9</sup> Wain JC. Management of late postpneumonectomy empyema and bronchopleural fistula. *Chest Surg Clin N Am* 1996; 6: 529–541
- <sup>10</sup> Gharagozloo F, Trachiotis G, Wolfe A, DuBree KJ, Cox JL. Pleural space irrigation and modified Clagett procedure for the treatment of early postpneumonectomy empyema. *Thorac Cardiovasc Surg* 1998; 116: 943–948
- <sup>11</sup> Bernard A, Deschamps C, Allen MS, Miller DL, Trastek VF, Jenkins GD, Pairolero PC. Pneumonectomy for malignant disease: Factors affecting morbidity and mortality. *J Thorac Cardiovasc Surg* 2001; 121: 1076–1082
- <sup>12</sup> Jadczyk E. Postpneumonectomy empyema. *Eur J Cardiothorac Surg* 1998; 14: 123–126
- <sup>13</sup> Ginsberg RJ, Saborio DV. Management of the recalcitrant post-pneumonectomy bronchopleural fistula. *Semin Thorac Cardiovasc Surg* 2001; 13: 20–26
- <sup>14</sup> Deschamps C, Allen MS, Miller DL, Nichols III FC, Pairolero PC. Management of postpneumonectomy empyema and bronchopleural fistula. *Semin Thorac Cardiovasc Surg* 2001; 13: 13–19
- <sup>15</sup> Klepetko W, Taghavi Sh, Peresylenyi A, Birsan T, Groetzner J, Kupilik N, Artemiou O, Wollner E. Impact of different coverage techniques on incidence of postpneumonectomy stump fistula. *Eur J Cardiothorac Surg* 1999; 15: 758–763
- <sup>16</sup> Athanassiadi K, Kalavrouziotis G, Bellenis I. Bronchopleural fistula after pneumonectomy: A major challenge. *Acta Chir Hung* 1999; 38: 5–7
- <sup>17</sup> Varoli F, Roviato G, Grignani F, Vergani C, Maciocco M, Rebuffat C. Endoscopic treatment of bronchopleural fistula after pneumonectomy. *Ann Thorac Surg* 1998; 65: 807–809
- <sup>18</sup> Ginsberg RJ, Pearson FG, Cooper JD, Spratt E, Deslauriers J, Goldberg M, Henderson RD, Jones D. Closure of chronic postpneumonectomy bronchopleural fistula using the transsternal transpericardial approach. *Ann Thorac Surg* 1989; 47: 231–235
- <sup>19</sup> Stamatis G, Martini G, Freitag L, Wencker M, Greschuchna D. Transsternal transpericardial operations in the treatment of bronchopleural fistulas after pneumonectomy. *Eur J Cardiothorac Surg* 1996; 10: 83–86
- <sup>20</sup> Mueller DK, Whitten PE, Tillis WP, Bond LM, Munns JR. Delayed closure of persistent postpneumonectomy bronchopleural fistula. *Chest* 2002; 121: 1703–1704
- <sup>21</sup> Porhanov V, Poliakov I, Kononenko V, Selvaschuk A, Bodnya V, Semendiaev S, Mamelov M, Marchenko L. Surgical treatment of “short stump” bronchial fistula. *Eur J Cardiothorac Surg* 2000; 17: 2–7
- <sup>22</sup> Topcuoglu MS, Kayhan C, Ulus T. Transsternal approach for the repair of bronchopleural fistula. *Ann Thorac Surg* 2000; 69: 394–397
- <sup>23</sup> Azorin JF, Francisci MP, Tremblay B, Larmignat B, Carvaillo D. Closure of a postpneumonectomy main bronchus fistula using video-assisted mediastinal surgery. *Chest* 1996; 109: 1097–1098

# Surgical Management of Late Postpneumonectomy Bronchopleural Fistula: The Transsternal, Transpericardial Route

P. Misthos S. Kakaris E. Sepsas K. Athanassiadi I. Skottis

First Thoracic Surgical Department, Sotiria General Hospital for Chest Diseases, Athens, Greece

## Key Words

Bronchopleural fistula · Pneumonectomy · Transpericardial repair

## Abstract

**Background:** Late postpneumonectomy bronchopleural fistula (LBPF) is a serious complication. Surgical repair of the bronchial stump through a lateral thoracotomy is a dangerous attempt due to mediastinal fibrothorax and the risk of pulmonary artery stump damage. **Objectives:** The goal of this study was to estimate the effectiveness of the transsternal, transpericardial approach for bronchial stump repair in case of LBPF. **Methods:** From 1996 to 2002, 1,294 lung resections for non-small cell lung cancer were performed at our department. Out of 412 pneumonectomies, 16 patients (3.8%) presented with LBPF after right pneumonectomy for non-small cell lung cancer. Thirteen of these patients were subjected to transsternal, transpericardial bronchial stump repair. They were followed postoperatively, and morbidity and mortality rates were recorded. **Results:** The interval between pneumonectomy and fistula diagnosis lasted from 12 to 85 months. The estimated sizes of the fistulae ranged from 5 to 21 mm, and the length of the bronchial stump was >1 cm only in 2 patients (15.3%). Due to persistent empyema, open-window thoracostomy was performed for definite treatment immediately after the operation for bronchial

stump reamputation in 6 cases (46.1%). One patient (7.6%) died 3 months postoperatively due to bronchopleural fistula recurrence. This was also the only case of fistula recurrence. **Conclusion:** LBPF usually needs definite management to save the patient's life. The transsternal, transpericardial approach is a safe and effective method.

Copyright © 2006 S. Karger AG, Basel

## Introduction

Despite the advances in surgical techniques, perioperative management and surgical materials, the bronchopleural fistula (BPF) remains one of the most serious complications of pneumonectomy. In recent years, the incidence of BPF ranged from 0.8 to 15% [1, 2].

BPF after pneumonectomy is a rare (2.1–12%) but serious complication [3, 4]. For early fistulas (<30 days), it is possible (when indicated) to perform an immediate reoperation for direct resuturing of the bronchial stump through the empty hemithorax, along with suture line reinforcement.

When BPF occurs late (weeks to years postoperatively), direct reclosure of the bronchial stump is a demanding procedure. The associated empyema and the ensuing fibrothorax render the lateral thoracic approach impossible because of many technical dangers and usually poor

surgical results. On the other hand, the transsternal, transpericardial route enables a clean and favorable approach to the bronchial stump.

Since only one published study concentrating on the surgical management of LBPF has been found in the literature [5], we present our experience in treating 11 patients with LBPF using the transsternal, transpericardial approach, first described by Padhi and Lynn [6], Abruzzi [7], and Perelman and Ambatjello [8].

## Patients and Methods

From January 1996 to December 2002, 1,294 patients were treated with lung resection for bronchogenic carcinoma. Inoperable cases were excluded (stage c/pIIIB and c/pIV). There were 1,152 men (89%) and 142 women (11%), whose age ranged from 44 to 78 years (mean: 64 years). Pneumonectomies were performed in 412 patients (31.9%) and lobectomies in 882 (68.1%). The patients were preoperatively staged by different means of chest imaging (radiograph, computed tomography and magnetic resonance imaging) and invasive procedures (e.g. mediastinoscopy and anterior mediastinotomy). Eight hundred eighty patients (68%) were subjected to systematic mediastinal lymph node dissection and 414 patients (32%) to mediastinal lymph node sampling.

The total incidence of BPF was 7% (29 cases). LBPF was recorded in 16 patients (3.8%). Thirteen of them (3.1%) were subjected to transsternal, transpericardial bronchial stump closure because of chronic/late BPF. The indications for transsternal, transpericardial repair of the dehiscenced bronchial stump were (a) a large-sized fistula with massive air leak, (b) serious respiratory failure and (c) uncontrolled sepsis due to persistent infection in the postpneumonectomy space. The remainder (3 patients) were managed with open-chest tube drainage since these 3 cases did not fulfill the indications for transsternal, transpericardial bronchial stump closure.

The initial management consisted of chest tube thoracostomy connected to a closed bottle system to follow up the amount of air leak and manage the concomitant empyema of the postpneumonectomy space. No pleural irrigation was commenced for fear of aspiration to the remaining lung. All patients received open drainage. Fibrin glue application was not attempted due to the size of the BPF. All patients were fully screened for possible malignant recurrence or metastases. No patient had tumor recurrence at the bronchial stump, which was preoperatively confirmed with bronchoscopy. Postoperatively, the excised segments were pathologically examined.

The operative technique has already been described in detail in previous reports [5]. The full median sternotomy approach was employed. The anterior pericardium was incised. The superior vena cava and the ascending aorta were mobilized and retracted (the former to the right and the latter to the left). The stump of the right main pulmonary artery was retracted downwards and in 1 case it was reamputated. Due to the postpneumonectomy alterations in the mediastinum, a substantial shift away from the midline should be expected for the great vessels and trachea towards

the operated side. After opening the posterior pericardium, the bronchial stump was dissected, reamputated close to the carina or at a tangent excision of the carina and closed with a stapling device. The remaining distal stump was cauterized, and in two occasions excised. The suture line was reinforced in all cases with a long well-vascularized omental flap, which was prepared through a separate upper midline abdominal incision and was transferred through the anterior mediastinum. All the patients were extubated in the operating room and were transferred to the surgical intensive care unit. In all patients the infected postpneumonectomy space was not closed but drained with a chest tube.

The age, side of pneumonectomy, histology, interval between pneumonectomy and fistula diagnosis, postoperative morbidity and mortality were recorded.

## Results

The mean age of the patients was 61 years (range, 54–71 years); all patients were male, and all were submitted to right pneumonectomy for lung cancer. The histologic types of the resected tumors were: 7 squamous carcinomas (53.8%), 5 adenocarcinomas (38.5%) and 1 of mixed type (7.7%). The interval between pneumonectomy and fistula diagnosis postoperatively ranged from 12 to 85 months (mean: 32.2 months). In 24 patients, fistulae were diagnosed in the 1st postoperative year, in 8 patients 26–37 months postoperatively and 1 patient 7 years postoperatively. Symptoms suggestive of a fistula were the onset of cough and sputum production and progressive dyspnea. The diagnosis was confirmed by bronchoscopy. The estimated size of the fistula range from 5 to 21 mm, and the length of the bronchial stump was >1 cm only in 2 patients (15.4%). The time elapsed between diagnosis and surgical repair varied from 2 to 7 months (mean 2.8 months). For definite treatment of persistent empyema, in 6 cases (46.1%) open-window thoracostomy was performed immediately after the operation for bronchial stump reamputation.

### *Mortality*

Within 30 days after operation no deaths occurred. Of the 13 patients with LBPF, 1 patient (7.6%) died 3 months postoperatively due to bronchopleural fistula recurrence. The dehiscence of the suture line was complete, and severe respiratory failure occurred. The patient was intubated and died 8 days later.

### *Morbidity*

No major complications occurred intraoperatively. During the postoperative period, mild respiratory insufficiency not requiring mechanical ventilation was noted

in 5 patients (38.4%). All of them had an excellent course treated with diuretics and aggressive chest physiotherapy, but in 2 (15.4%) of them temporary tracheostomy facilitated better bronchial toilet. Cardiac arrhythmias were noted in 7 patients (53.8%): atrial fibrillation in 6 (46.1%) and paroxysmal atrial tachycardia in 1 patient (7.6%). Patients stayed from 5 to 10 days (mean 7 days) in the surgical intensive care unit, and hospitalization was from 30 to 45 days (mean 39 days).

#### *Follow-Up*

Patients were followed up for 14–40 months postoperatively, and 1 case (7.6%) of recurrence was observed during the follow-up. The follow-up included clinical examination and radiography every month and bronchoscopy every 4 months for the 1st postoperative year concomitant with the routine oncologic follow-up. In 2 patients distant metastases occurred 17 and 25 months after initial lung resection, and 5 and 8 months after the transpericardial LBPF repair, respectively.

#### **Comment**

Although BPF is not a common complication after pneumonectomy, it is a serious, often lethal complication. BPF development has been attributed to local and systemic factors [9]. Possible risk factors for BPF [2, 10, 11] are the long bronchial stump, extensive peribronchial dissection, preoperative radiation therapy [12], previous thoracotomy [13], hematoma at the suture line, prolonged postoperative mechanical ventilation [14], right main bronchus stump [15], inflammatory disease [16] and residual tumor at bronchial stump margins.

The first step in BPF management is drainage of the postpneumonectomy space [9, 17]. This intervention protects the patient from contralateral lung aspiration. An early fistula without empyema can usually be repaired with immediate, bronchial stump suturing via thoracotomy. In the presence of an empyema, the empyema should be treated first before any attempt at BPF repair is initiated, followed by direct reclosure of the stump with vascularized flap coverage for early BPF [18].

However, bronchial stump repair in the management of delayed BPF remains controversial. The ensuing fibrothorax in the postpneumonectomy space renders trans-thoracic bronchial stump repair difficult. First, the empyemic environment precludes successful resuturing of the bronchial stump. Second, the fibrothorax makes hilar structures closely adherent to each other. Dissection is

almost impossible under these circumstances, with the risk of exsanguinating hemorrhage due to pulmonary artery stump injury. In case of LBPF, transsternal, transpericardial repair or thoracotomy with muscle coverage of the fistula along with partial thoracoplasty are two ways for BPF management. Open-window thoracostomy is reserved for debilitated patients. Our previous experience in postpneumonectomy space myoplasty for the management of chronic postpneumonectomy fistula and empyema was disappointing. However, this method is suitable for early fistulae. The muscular flap should directly cover the dehiscence stump. Otherwise the recurrence rate of air leakage is high. The postpneumonectomy space is usually heavily fibrotic with the site of dehiscence located deep within fibrous tissue covering the mediastinum. Any attempt to dissect the bronchial stump may lead to injury of the pulmonary artery stump. This is a lethal complication under these circumstances. Moreover, we believe that debridement of the postpneumonectomy space is never radical enough to perform myoplasty in a clean environment. All these reasons led us to attempt transsternal, transpericardial bronchial stump repair with fairly good results.

The usefulness of an omental flap is deduced from the fact that BPF recurrence is the most important determinant of outcome [19]. Other authors have presented its adjuvant role, too [20, 21].

The transsternal, transpericardial approach is an alternative approach to the bronchial stump through an aseptic space for bronchial stump dissection [5, 19, 20]. In our opinion, this approach is not technically demanding since no interference with the developed fibrothorax occurred. Moreover, the altered anatomy due to the fixed mediastinal shift was not a problem. The only disadvantage was that the empyema was left intact. Our group chose to create an open-window thoracostomy for definite treatment of empyema since late occurrence has created this effusion not amenable to irrigation treatment [22]. Open-window thoracostomy, as described in previous reports [23, 24], was used to manage infection of the postpneumonectomy space. For smaller fistulae that treatment strategy would be sufficient to induce bronchial healing in the majority of cases. On the contrary, for late, large, complicated BPF it was used as an established, successful method to treat postpneumonectomy empyema in order to exclude a serious, negative effect on the postoperative outcome. The authors were not in favor of pleural irrigation [22, 25] since chronic postpneumonectomy empyema with tenacious, thick effusions associated with a fibrothorax [26] is not amenable to elimination by

simple drainage or closed irrigation. After postpneumonectomy empyema treatment, space obliteration was not required.

In our opinion, it is not necessary to proceed to carinal resection, perplexing the postoperative course, although carinal resection has been proposed by others [27], even in short stump cases. In our experience, tracheal tissue

was always sufficient for reamputation using carinal excision at a tangent way along the open bronchial stump. Bronchoscopically, the decrease in the internal orifice of the trachea was below 20%.

In conclusion, transsternal, transpericardial repair of LBPF proved to be a safe treatment modality with almost excellent results even years after pneumonectomy.

## References

- ▶1 Klepetko W, Taghavi S, Perezslenyi A, et al: Impact of different coverage techniques on incidence of postpneumonectomy stump fistula. *Eur J Cardiothorac Surg* 1999;15:758–763.
- ▶2 Deschamps C, Bernard A, Nichols FC III, et al: Empyema and bronchopleural fistula after pneumonectomy: factors affecting incidence. *Ann Thorac Surg* 2001;72:243–248.
- ▶3 Asamura H, Naruke T, Tsuschiya R, Tomoyuki G, Kondo H, Suemasu K: Bronchopleural fistulas associated with lung cancer operations. *J Thorac Cardiovasc Surg* 1992;104:1456–1464.
- ▶4 Hollaus PH, Lax F, El-Nashef BB, Hauck HH, Lucciarini P, Pridun NS: Natural history of bronchopleural fistula after pneumonectomy: a review of 96 cases. *Ann Thorac Surg* 1997;63:1391–1397.
- ▶5 Ginsberg RJ, Pearson FG, Cooper JD, Spratt E, Deslauriers J, Goldberg M, Henderson RD, Jones D: Closure of chronic postpneumonectomy bronchopleural fistula using the transsternal transpericardial approach. *Ann Thorac Surg* 1989;47:231–235.
- ▶6 Padhi RK, Lynn RB: The management of bronchopleural fistulae. *J Thorac Cardiovasc Surg* 1960;39:385–393.
- 7 Abruzzini P: Trattamento chirurgico delle fistulae del bronco principale consecutive a pneumonectomia per tubercolosi. *Chir Torac* 1961;14:165–171.
- ▶8 Perelman MI, Ambatjello GP: Transpleuraler, transsternaler und kontralateraler Zugang bei Operationen wegen Bronchialfistel nach Pneumonektomie. *Thoraxchirurgie* 1970;18:45–57.
- ▶9 Ferguson MK: Assessment of operative risk for pneumonectomy. *Chest Surg Clin N Am* 1999;9:339–351.
- ▶10 Al-Kattan K, Cattalani L, Goldstraw P: Bronchopleural fistula after pneumonectomy with a hand suture technique. *Ann Thorac Surg* 1994;58:1433–1436.
- ▶11 Hubaut JJ, Baron O, Al Habash O, et al: Closure of the bronchial stump by manual suture and incidence of bronchopleural fistula in a series of 209 pneumonectomies for lung cancer. *Eur J Cardiothorac Surg* 1999;16:418–423.
- ▶12 Sugarbaker DJ, Herndon J, Kohman LJ, et al: Results of Cancer and Leukemia Group B Protocol 8935: a multi-institutional phase II trimodality trial for stage IIIA (N2) non-small-cell lung cancer. *Cancer and Leukemia Group B Thoracic Surgery Group. J Thorac Cardiovasc Surg* 1995;109:473–485.
- ▶13 Regnard JF, Icard P, Magdeleinat P, et al: Completion pneumonectomy: experience in eighty patients. *J Thorac Cardiovasc Surg* 1999;117:1095–1101.
- ▶14 Algar FJ, Alvarez A, Aranda JL, et al: Prediction of early bronchopleural fistula after pneumonectomy: a multivariate analysis. *Ann Thorac Surg* 2001;72:1662–1667.
- ▶15 Darling GE, Abdurahman A, Yi QL, et al: Risk of right pneumonectomy: role of bronchopleural fistula. *Ann Thorac Surg* 2005;79:433–437.
- 16 Massard G, Dabbagh A, Wihlm JM, et al: Pneumonectomy for chronic infection is a high-risk procedure. *1996;62:1033–1037.*
- ▶17 Madden BP, Sheth A, Ho TB, McAnulty GR, Sayer RE: A novel approach to the management of persistent postpneumonectomy bronchopleural fistula. *Ann Thorac Surg* 2005;79:2128–2130.
- ▶18 de Perrot M, Licker M, Robert J, Spiliopoulos A: Incidence, risk factors and management of bronchopleural fistulae after pneumonectomy. *Scand Cardiovasc J* 1999;33:171–174.
- ▶19 de la Riviere AB, Defauw JJ, Knaepen PJ, van Swieten HA, Vanderschueren RC, van den Bosch JM: Transsternal closure of bronchopleural fistula after pneumonectomy. *Ann Thorac Surg* 1997;64:954–959.
- ▶20 Mathisen DJ, Grillo HC, Vlahakes GJ, Daggett WM: The omentum in the management of complicated cardiothoracic problems. *J Thorac Cardiovasc Surg* 1988;95:677–684.
- ▶21 Topcuoglu MS, Kayhan C, Ulus T: Transsternal transpericardial approach for the repair of bronchopleural fistula with empyema. *Ann Thorac Surg* 2000;69:394–397.
- ▶22 Clagett OT, Geraci JE: A procedure for the management of postpneumonectomy empyema. *J Thorac Cardiovasc Surg* 1963;45:141–145.
- ▶23 Shamji FM, Ginsberg RJ, Cooper JD: Open window thoracostomy in the management of post-pneumonectomy empyema with or without bronchopleural fistula. *J Thorac Cardiovasc Surg* 1983;86:818–822.
- ▶24 Maruyama R, Ondo K, Mikami K, Ueda H, Motohiro A: Clinical course and management of patients undergoing open window thoracostomy for thoracic empyema. *Respiration* 2001;68:606–610.
- ▶25 Baldwin JC, Mark JBD: Treatment of bronchopleural fistula after pneumonectomy. *J Thorac Cardiovasc Surg* 1985;90:813–817.
- 26 Pairolero PC: Discussion; in Garagozloo F, Trachiotis G, Wolfe A, Dubree KJ, Cox JL: Pleural space irrigation and modified Claggett procedure for the treatment of early post-pneumonectomy empyema. *J Thorac Cardiovasc Surg* 1998;116:942–948.
- ▶27 Stamatias G, Martini G, Freitag L, Wencker M, Greschuchna D: Transsternal transpericardial operations in the treatment of bronchopleural fistulas after pneumonectomy. *Eur J Cardiothorac Surg* 1996;10:83–86.

## 2. ZUSAMMENFASSUNG

Die Entwicklung einer späten Bronchusstumpfsuffizienz nach Pneumonektomie ist eine zwar seltene, jedoch immer noch lebensbedrohliche Komplikation. Die Häufigkeit wird heute mit 2-13% angegeben<sup>1,2,3,4</sup>. Dabei beträgt die Inzidenz eines Empyems nach Pneumonektomie etwa 5%. In 80% dieser Fälle entsteht dabei eine bronchopleurale Fistel. Die Mortalität eines Empyems mit bronchopleuraler Fistel erreicht 11% bis 13%<sup>5,6</sup>.

Zahlreiche lokale sowie systemische Veränderungen wurden als Risikofaktoren für die Entwicklung eines Pleuraempyems identifiziert. Dazu gehören das Vorhandensein eines Karzinoms im Bereich der Absetzungsstelle, ein langer Bronchialstumpf, dessen unterbrochene Blutversorgung aufgrund des operativen Traumas, die operative Verschlusstechnik, präoperative Faktoren, wie zum Beispiel Radiatio und Chemotherapie sowie allgemeine Grunderkrankungen, wie Diabetes oder Unterernährung<sup>1,7,8,9</sup>.

Die letzten Jahren zeichnete sich eine Veränderung des Patientengutes in der Thoraxchirurgie ab, die sich in einer deutlichen Zunahme an radikalen Operationen mit ausgedehnter Lymphknotendisektion nach Einführung von neuen onkologischen Konzepten wie Downstaging mittels Radio- und Chemotherapie, sowie auch an Eingriffen an älteren Patienten niederschlug. Dieses Patientengut zeichnet sich durch sein Risikoprofil durch eine erhöhte postoperative Komplikationsrate aus.

Intraoperativ (bei der Primäroperation) ist die sorgfältige Versorgung des Bronchialstumpfes von entscheidender Bedeutung. Eine Devaskularisation sowie eine übermäßige Länge des Stumpfes müssen vermieden werden<sup>8-12</sup>. Wurde der Patient einer mediastinalen Bestrahlung zugeführt, so bevorzugen wir als operative Technik eine isolierte Verstärkung des Bronchialstumpfes. Die zahlreichen operativen, zum Teil sehr unterschiedlichen Methoden zum Verschluss einer Bronchusstumpfsuffizienz zeigen die Schwierigkeiten und die Komplexität einer derartigen Behandlung.

Die Wahl der Therapie der bronchopleuralen Fistel nach Pneumonektomie hängt von Größe, Zeitpunkt des Auftretens der Fistel, Koexistenz eines Empyems und Allgemeinzustand des Patienten ab. Bei kleinen früh aufgetretenen bronchopleuralen Fisteln (<5mm) ist der endoskopische Verschluss mit gleichzeitigem Drainieren der Pleurahöhle der Pneumonektomie mittels einer Thoraxdrainage zu empfehlen. Weniger invasive Methoden, wie die Verwendung von Fibrinkleber, Sklerosierungsmitteln, sowie eine isolierte Elektrokauterisierung<sup>13</sup> sollten nur bei kleinen Fisteln durchgeführt werden. Diese haben

allerdings normalerweise eine gute Spontanheilungsrate. Bei früh auftretender Bronchusstumpfsuffizienz (innerhalb der ersten sieben postoperativen Tage), die bronchoskopisch mit einer Größe von mehr als 5mm beschrieben wird, sollte die Versorgung mittels einer Rethorakotomie, einer Nachresektion des Bronchusstumpfes im Gesunden und einem erneuten Verschluss erfolgen. Dabei sollte eine Abdeckung des Stumpfes mit einem gut vaskularisierten Lappen (Interkostalmuskel, Omentum u.a.) durchgeführt werden.

Diese technische Methode verbietet sich bei späten Bronchusstumpfsuffizienzen. In diesen Fällen besteht entweder ein bereits ausgebildeter Fibrothorax mit einem erheblichen Risiko der Verletzung der Pulmonalgefäße bei der Präparation über einen lateralen Zugang oder ein Spätempyem der Pneumektomiehöhle. In beiden Fällen ist die extrapleurale Versorgung des Bronchusstumpfes vorzuziehen.

Der transsternale, transperikardiale Zugang wurde erstmals von Padhi and Lynn<sup>14</sup> 1960 in Nord-Amerika beschrieben. Ein Jahr später wurde die Methode von Abruzzini<sup>15</sup> in Italien durchgeführt.

In unserem Krankengut war die initiale Operation eine rechte Pneumonektomie aufgrund eines Bronchialkarzinoms Stadiums II bzw. IIIA. Die bronchopleurale Fistel hatte sich innerhalb von einem bis 10 Jahren postoperativ entwickelt.

In allen Fällen wurde der Stumpf bronchoskopisch kontrolliert. Dabei wurden zwei Faktoren, die Größe der Fistel und die Länge des Stumpfes beurteilt, die wesentlich für die Auswahl der Therapie sind. In unseren Fällen handelte es sich um große Fisteln (>5mm). Die Bronchusstumpflänge betrug in 9 Fällen mehr als 2cm und in zwei Fällen weniger als 1,5cm. Die Anlage einer Thoraxdrainage in die Kavität der Pneumonektomie bot den Patienten keine Lösung an, da man dadurch die Pleurahöhle nicht adäquat drainieren konnte. Die endgültige Lösung bestand schließlich in der Anlage eines Thorakostomas.

### Operationstechnik

Nach kompletter medianer Sternotomie wird das präkardiale Gewebe abpräpariert. Nach Einsetzen des Retraktors präpariert man zunächst die Vena brachiocephalica sinistra frei, die allerdings nur selten durchtrennt werden muss. Daraufhin wird die Pleura mediastinalis nach lateral zur Seite der gesunden Lunge abpräpariert. Hierbei ist bei Patienten mit Zustand nach Pneumektomie die veränderte Anatomie mit einer zum Teil erheblichen Mediastinalverlagerung zur Seite der Pneumektomie zu beachten. Das freiliegende Perikard wird breit von mediokaudal bis zur Aorta ascendens derart eröffnet, dass das aortokavale Fenster gut erreichbar wird. Eine großzügige Spaltung und Mobilisation der angrenzenden

Gefäße im aortokavalen Fenster ist wesentlich, um einen ausreichenden Zugang zur Bifurkation zu erhalten. Die Vena Cava und die Aorta ascendens werden durch stumpfe Dissektion mobilisiert und die Aorta ascendens wird angeschlungen und nach links lateral retrahiert. Gleichzeitig wird die Vena cava mit Hilfe von 2 Haken nach rechts retrahiert, wobei hier besonders auf die senkrecht nach dorsal einmündende Vena azygos zu achten ist. In der Tiefe stellt sich die vom hinterem Perikard bedeckte rechte Pulmonalarterie dar. Eine Nachresektion und Absetzung der rechten Pulmonalarterie an der Nähe des Hauptstammes ist zu empfehlen. Technisch bietet sich hier die Absetzung mittels eines Klammernahtgerätes an. Im Anschluss an die Nachresektion der rechten Pulmonalarterie findet sich nun die Tracheabifurkation unmittelbar dorsal des Operationsfeldes hinter der ascendierenden Aorta etwa 2cm kaudal der hinteren Perikardumschlagsfalte. Die topographischen Verhältnisse können in Fällen von Tumoren oder von früheren Pneumonektomien sehr unterschiedlich sein und dadurch das Auffinden der Bifurkation erschweren. Aufgrund dieser Tatsache orientiert man sich am Verlauf der Trachea nach kaudal mit Öffnung der prätrachealen Faszie und Freilegung der Bifurkation und der angrenzenden Hauptbronchien. Der rechte Hauptbronchus wird umgefahren und kurz vor der Carina abgesetzt.

Eine Bronchusstumpfdeckung ist obligatorisch. Durch Erweiterung der medianen Sternotomie nach kaudal wird das Peritoneum eröffnet und das Omentum majus mobilisiert, welches im Anschluss daran problemlos zur Deckung des Operationsgebietes verwendet werden kann.

Der transperikardiale Zugang gewinnt bei Patienten mit spät entwickelter Bronchusstumpfsuffizienz bei Pneumonektomie zunehmend an Bedeutung, da man auf diese Weise in einer aseptischen Umgebung arbeiten kann. Zudem ist in den Fällen, bei denen ein extrem kurzer Bronchusstumpf besteht oder dieser durch ein Tumorrezidiv infiltriert ist, durch einen derartigen Zugang eine Resektion der Carina möglich. In unserem Krankengut war aufgrund schwerster Adhäsionen eine Resektion der Bifurkation nur in 2 Fällen nötig.

Ein Thorakostoma wurde in 6 Fällen in üblicher Technik direkt im Anschluss an den transternalen Bronchusstumpfschluss durchgeführt, während in den restlichen Fällen ein Thorakostoma im Rahmen einer Zweitoperation angelegt wurde. In 7 Fällen wurde diese acht bis zehn Wochen nach der Primärversorgung verschlossen.

Tod oder größere Komplikationen traten in der perioperativen Phase bei keinem der Patienten auf. Reversible Komplikationen beinhalteten eine respiratorische Insuffizienz bei fünf Patienten (45,4%) mit der Notwendigkeit einer verlängerten postoperativen Beatmung. Bei vier dieser Patienten wurde eine Tracheostomie durchgeführt. Tachykardes Vorhofflimmern trat bei sechs Patienten auf und wurde medikamentös mit Hilfe von kardioselektiven

Calciumantagonisten oder Betablockern behandelt. Sternale Dehiszenzen oder Infektionen traten nicht auf. Die Intensivliegezeit betrug fünf bis zehn Tage, die Krankenhausaufenthaltsdauer schwankte zwischen 30 und 45 Tagen.

Der Nachsorge-Zeitraum der zu 100% erfassten Patienten betrug zwischen zehn und 28 Monaten. Eine erneute Hospitalisierung der Patienten aufgrund von operationsbedingten Komplikationen war nicht erforderlich.

Bei einer innerhalb der ersten postoperativen Tage auftretenden Bronchusfistel besteht die Therapie der Wahl in einer Rethorakotomie mit erneutem Verschluss des Bronchialstumpfes und Deckung mittels Muskellappen oder Omentumplastik.

In den Fällen einer späten Bronchusstumpfsuffizienz, bei denen sich bereits ein Fibrothorax entwickelt hat, besteht in der Regel keine Gefahr einer tödlichen Aspirationspneumonie<sup>1</sup>, da die Patienten aufgrund der postoperativen Rekonvaleszenz bereits wieder eine ausreichende Muskelkraft und einen ausreichenden Hustenreflex besitzen, um kleine Mengen aspirierter Flüssigkeiten zu mobilisieren und abzu husten. In diesen Fällen sollte die Versorgung des Bronchustumpfes über einen extrapleuralem transperikardialen Zugang erfolgen, besonders dann, wenn eine gleichzeitige Carinaresektion notwendig wird<sup>16,17</sup>.

Der Vorteil der Methode besteht darin, dass kein Kontakt mit dem infizierten Gebiet zustande kommt. Des Weiteren besteht aufgrund des nicht voroperierten Gebietes in der Regel eine gut definierte Anatomie, welche die Präparation der Gefäße und Trachealbifurkation erleichtert. Dadurch reduziert sich die intraoperative Komplikationswahrscheinlichkeit. Eine Resektion des distalen Bronchialstumpfes ist in jedem Fall notwendig. Ist dies technisch nicht möglich, besteht die Alternative, die Mukosa präoperativ via Bronchoskopie mittels Laser oder Elektrokoagulation zu zerstören und den distalen Teil in situ zu belassen<sup>9,17</sup>. Die intraoperative Übernähung ist nicht immer technisch möglich bei Patienten, die mittels Radiatio vorbehandelt sind und einen ausgeprägten fibrotischen Umbau des Operationsgebietes aufweisen. Der Bronchusstumpf sollte länger als 1cm sein, um eine sichere Absetzung des isolierten Stumpfes zu ermöglichen. Ist dies nicht zu gewährleisten, sollte die Absetzung direkt an der Carina mit Hilfe einer Plastik erfolgen.

Die plastische Deckung des versorgten Bronchialstumpfes kann mit Hilfe verschiedener Materialien erfolgen. Dazu gehören autologes Perikard, Thymusfettgewebe, die sternohyoidale Muskulatur oder das Omentum majus<sup>3,9,18</sup>. Die Versorgung der Patienten in unserer Kohorte erfolgte ausschließlich mittels Omentumplastik aufgrund folgender aus unserer Sicht positiver Aspekte: Das große Netz ist gut durchblutet, produziert

angiogenetische Faktoren, besitzt aufgrund eines dichten Netzes an lymphatischen Zellen eine gute infektionshemmende Wirkung, minimiert dadurch die Möglichkeit einer erneuten Bronchialdehiszenz und ist technisch einfach und risikoarm zu mobilisieren.

Die transperikardiale Versorgung einer Bronchusstumpfsuffizienz wird in der Literatur als technisch äußerst herausfordernde Operation mit einer hohen Mortalitäts- und Morbiditätsrate beschrieben<sup>3,4</sup>. In unserer Serie trat dagegen keine Frühsterblichkeit auf. Auffallend ist allerdings der deutlich verlängerte post-operativer Verlauf mit Krankenhausaufenthaltszeiten bis zu 45 Tagen.

Zu beachten ist bei dieser Form der operativen Versorgung vor allem die vorsichtige und sorgfältige Präparation der relevanten Strukturen im Mediastinum. Dies kann besonders bei ausgeprägten Mediastinalverlagerungen nach Pneumektomie technisch schwierig und zeitlich aufwendig sein. Lassen sich die anatomischen Strukturen schließlich erfolgreich freilegen, ist eine Versorgung des Bronchialstumpfes in der Regel leicht zu bewerkstelligen. Dies trifft vor allem auf Dehiszenzen im Bereich des rechten Hauptbronchus zu.

Der größte Nachteil des transsternalen, transperikardialen Zugangs ist lediglich die Notwendigkeit der Durchführung eines Thorakostomas in zweiter Sitzung oder nach Umlagern des Patienten. In unserer Serie wurde eine Versorgung des Pleuraempyems mittels Thoraxdrainage nicht durchgeführt, da es sich in allen Fällen um chronische Erkrankungen handelte.

Einige Autoren<sup>9,10,19,20,21</sup> führten die Methode der transsternalen, transperikardialen Bronchusstumpfversorgung nur in ausgewählten Fällen durch, oder bei Fällen, in denen eine Carina-Resektion notwendig wurde. Inzwischen wurden Serien<sup>22</sup> publiziert, in denen persistierende bronchopleurale Fisteln mittels minimalinvasiver Technik über einen zervikalen Operationsweg erfolgreich verschlossen werden konnten, um dadurch eine Sternotomie zu vermeiden.

Zusammenfassend möchten wir folgende Aspekte hervorheben:

1. Die Inzidenz einer späten persistierenden bronchopleuralen Fistel (PBPF) nach der dritten postoperativen Woche ist extrem gering. Dies ist vor allem bedingt durch die zunehmende Ausbildung eines Fibrothorax, welcher die Wahrscheinlichkeit der Ausbildung einer Fistel, sowie für eine lebensbedrohliche nachfolgende Aspiration stark reduziert.
2. Die operative Versorgung einer Bronchusstumpfsuffizienz über einen transsternalen, transperikardialen Zugang ist die Therapie der Wahl bei einer späten PBPF, wenn der

allgemeine körperliche Zustand und die Nebenerkrankungen des Patienten einen größeren operativen Eingriff rechtfertigen, da der sich ausbildenden Fibrothorax den Zugangsweg über eine laterale Thorakotomie technisch erheblich erschwert und die Wahrscheinlichkeit für intraoperative Komplikationen bei der Präparation des Mediastinums deutlich erhöht.

### 3. LITERATURVERZEICHNIS

1. Hollaus PH, Lax F, El Nashef BB et al. Natural history of bronchopleural fistula after pneumonectomy: A review of 96 cases. *Ann Thorac Surg* 1997; 63:1392-7.
2. Perelman MI, Ambatjello GP. Transpleuraler, transsternaler unkontralateraler Zugang bei Operationen wegen Bronchialfistel nach Pneumonektomie. *Thoraxchirurgie* 1970; 18:45-57.
3. De la Riviere AB, Defauw JJ, Knaepen PJ, van Swieten HA, Vanderschueren RC, van den Bosch JM. Transsternal closure of bronchopleural fistula after pneumonectomy. *Ann Thorac Surg* 1997; 64(4):954-7.
4. Ferguson MK. Assessment of operative risk for pneumonectomy. *Chest Clin North Am* 1999;199:339-51.
5. Wain JC. Management of late postpneumonectomy empyema and bronchopleural fistula. *Chest Surg Clin N Am* 1996; 6:529-41.
6. Gharagozloo F, Trachiotis G, Wolfe A, DuBree KJ, Cox JL. Pleural space irrigation and modified Clagett procedure for the treatment of early postpneumonectomy empyema. *Thorac Cardiovasc Surg* 1998; 116:943-8.
7. Bernard A, Deschamps C, Allen MS, Miller DL, Trastek VF, Jenkins GD, Pairolero PC. Pneumonectomy for malignant disease: Factors affecting morbidity and mortality. *J Thorac Cardiovasc Surg* 2001; 121:1076-82.
8. Jadczyk E. Postpneumonectomy empyema. *Eur J Cardiothorac Surg* 1998;14:123-6.
9. Ginsberg RJ, Saborio DV. Management of the recalcitrant post-pneumonectomy bronchopleural fistula. *Semin Thorac Cardiovasc Surg* 2001; 13:20-6.
10. Deschamps C, Allen MS, Miller DL, Nichols III FC, Pairolero PC. Management of postpneumonectomy empyema and bronchopleural fistula. *Semin Thorac Cardiovasc Surg* 2001; 13(1):13-9.
11. Klepetko W, Taghavi Sh, peresylenyi A, Birsan T, Groetzner J, Kupilik N, Artemiou O, Wollner E. Impact of different coverage techniques on incidence of postpneumonectomy stump fistula. *Eur J Cardiothorac Surg* 1999; 15:758-63.
12. Athanassiadi K, Kalavrouziotis G, Bellenis I. Bronchopleural fistula after pneumonectomy: A major challenge. *Acta Chir Hung* 1999; 38:5-7.
13. Varoli F, Roviario G, Grignani F, Vergani C, Maciocco M, Rebuffat C. Endoscopic treatment of bronchopleural fistula after pneumonectomy. *Ann Thorac Surg* 1998; 65(3):807-9.

14. Padhi RK, Lynn FB. The management of bronchopleural fistula. *J Thorac Cardiovasc Surg* 1960; 39:385-93.
15. Abruzinni P. Trattamento chirurgico delle fistulae gel broncho principale consecutive pneumonectomia tuberculosi. *Chir Torac* 1961; 14: 165-71.
16. Ginsberg RJ, Pearson FG, Cooper JD, Spratt E, Deslauriers J, Goldberg M, Henderson RD, Jones D. Closure of chronic postpneumectomy bronchopleural fistula using the transsternal transpericardial approach. *Ann Thorac Surg* 1989; 47:231-5.
17. Stamatis G, Martini G, Freitag L, Wencker M, Greschuchna D. Transsternal transpericardial operations in the treatment of bronchopleural fistulas after pneumonectomy. *Eur J Cardiothorac Surg* 1996; 10:83-6.
18. Anderson RP, Li W. Anterior transpericardial closure of a main bronchus fistula after pneumonectomy. *Am J Surg* 1983; 145:630-2.
19. Mueller DK, Whitten PE, Tillis WP, Bond LM, Munns JR. Delayed closure of persistent postpneumectomy bronchopleural fistula. *Chest* 2002; 121(5):1703-4.
20. Porhanov V, Poliakov I, Kononenko V, Selvaschuk A, Bodnya V, Semendiaev S, Mamelov M, Marchenko L. Surgical treatment of "short stump" bronchial fistula. *Eur J Cardiothorac Surg* 2000 ; 17 :2-7.
21. Topcuoglu MS, Kayhan C, Ulus T. Transsternal approach for the repair of bronchopleural fistula. *Ann Thorac Surg* 2000; 69:394-7.
22. Azorin JF, Francisci MP, Tremblay B, Larmignat B, Carvaillo D. Closure of a postpneumectomy main bronchus fistula using video-assisted mediastinal surgery. *Chest* 1996; 109:1097-8.

## 4. LEBENS LAUF

### **PERSONALIEN**

**NAME** ATHANASSIADI

**VORNAME** KALLIOPI

**GEBOREN** Am 05.12.1964, in Athen, Griechenland

**FAMILIENSTAND** Ledig

**ADRESSE** Jakobistr.6-8, 30163 Hannover

**TEL.:** : 0511-5326581  
0151-19100428, 0030-6932704255

**FAX :** 0511-5325404

**E-MAIL:** [kallatha@otenet.gr](mailto:kallatha@otenet.gr)

### **STUDIUM**

**1976 –1982:** Absolvierung der Deutschen Schule Athen in Griechenland  
Deutsches Abitur: „Sehr Gut“

**1982 – 1990:** Studium der Medizin an der Universität von Athen,  
Griechenland. Diplom: „Gut“

**1990:** Approbation zur Ärztin

## **FACHARZTAUSBILDUNG**

**28.03.1991 - 27.03.1994:** Assistenzärztin an der 4. Chirurgischen Universitätsklinik der Athener Universität im AKH von Piräeus, in Athen, Griechenland.

Direktor Prof. G. Androulakis

**13.01.1995-14.02.1998 :** Assistenzärztin an der Abteilung von Thorax-, Herz- und Gefäßchirurgie im AKH "EVANGELISMOS" in Athen, Griechenland.

Direktor: Prof. N. Exarchos

**15.02.1998-14.08.1998 :** Gastärztin an der Abteilung von Thoraxchirurgie im Krankenhaus Großhansdorf, Zentrum für Pneumologie und Thoraxchirurgie in Hamburg, Deutschland.

**15.08.1998-15.01.1999 :** Assistenzärztin an der Abteilung von Thorax-, Herz- und Gefäßchirurgie im AKH "EVANGELISMOS" in Athen, Griechenland.

Direktor: Dr. I. Bellenis

**18.05.1999:** **Facharztprüfung in der Thorax- und Herzchirurgie**

## **KLINISCHE TÄTIGKEIT ALS FACHÄRZTIN**

**15.05.1999-15.08.1999:** Fellowship in der Abteilung von Thoraxchirurgie im KH "Hotel Dieu" der Universität von Montreal, Kanada.

Direktor: Prof. A. Duranceau.

**01.09.1999-29.02.2000:** Fellowship in der Abteilung von Thorax-, Herz- und Gefäßchirurgie der Medizinische Hochschule Hannover,

Deutschland.

Direktor: Prof. Dr. med. A. Haverich.

**07.04.2000-03.09.2000:** Obligatorischer Dienst im Gesundheitszentrum von Kranidi, Argolida, Griechenland.

**04.09.2000-06.04.2001:** Fachärztin für Thoraxchirurgie im AKH von Piräus in Athen, Griechenland.

Direktor: Dr. M. Gerazounis

**07.04.2001-12.08.2002:** Wissenschaftliche Mitarbeiterin der Abteilung für Thoraxchirurgie im AKH von Piräus in Athen, Griechenland.

Direktor: Dr. M. Gerazounis

**13.08.2002-14.02.2005:** Oberärztin der 1. Abteilung für Thoraxchirurgie im AKH für Thoraxkrankheiten in Athen, Griechenland.

Direktor: Dr. I. Skottis

**15.02.2005-heute:** Oberärztin, Leiterin des Bereiches für Thoraxchirurgie in der Abteilung von Thorax-, Herz- und Gefäßchirurgie der Medizinische Hochschule Hannover

Direktor: Prof. Dr. med. A. Haverich.

## **WISSENSCHAFTLICHE LEISTUNGEN**

### **I. BUCHBEITRÄGE**

1. Überarbeitung der Doktorarbeit von G. Kalavrouziotis mit dem Thema: "Pankreasverletzungen bei stumpfem Abdominaltrauma", und Übersetzung der nicht englischen Literatur, Athen, 1993 .
2. Kapitel mit dem Titel „Thymektomie für Thymuskrankheiten: Früh- und Spät-Ergebnisse“ im Buch „Fortschritte in der Chirurgie 1998“, Herausgeber Th. Liakakos, Ed. Sznedron, Band II, Kapitel 8, s. 15-7.
3. Kapitel mit dem Thema: "Chirurgische Therapie des Syndroms der Thoraxapertur" (s.116-32) im Buch von Dr. I. Katrabassas „Syndrom der Thoraxapertur“, Edition Politika Themata, Athen, 1999.

4. Übersetzung aus dem Englischen und Überarbeitung des Buches "Surgical Nursing", von Bonnie Albaugh und Kathy Gettrust (Eds), Edition ION, Athens 2001.
5. Kapitel mit dem Thema „Wasser und Elektrolythaushalt beim chirurgischen Patienten“ im Buch „6. Seminar Intensivmedizin – Flüssigkeiten und Elektrolyte“ von Prof. Baltopoulos, Editor Pashalides, Athen, 2003, s.913-31.
6. Kapitel mit dem Thema „Erinnerungsführer, 100 Jahren von KH SOTIRIA, 1903-2003“, Überarbeitung – Herausgebung, Prof. Rasidakis und Dr. Ph. Vlastos, Athen, 2003.
7. Kapitel mit dem Thema „Metabolische Azidose“ im Band der Hellenischen Gesellschaft für Pneumologie mit dem Titel „Bedeutung von Blutgasen“ während des 13. Panhellenischen Kongresses, s. 29-60, Patras, 2004.
8. Kapitel mit dem Thema: „*Thoraxdrainagen*“ im Band der Hellenischen Gesellschaft für Pneumologie mit dem Titel: "Krankheiten der Pleura", s. 577-585, Athen, 2005.
9. Übersetzung aus dem Englischen und Überarbeitung des Buches „Surgery – Sabinston“, 16th Edition, A. Kostakis, Medical Editions, Pashalides, Athen 2005, part III.
10. Kapitel mit dem Thema: „*Thorakoskopische Technik – VATS: Video Assisted Thoracic Surgery*“ im Band der Hellenischen Gesellschaft für Pneumologie mit dem Titel: "Krankheiten der Pleura", s. 131-144, Athen, 2005.
11. Kapitel mit dem Thema: „*Notthorakotomie*“ im Buch „Intensivmedizin und Notfallmedizin“ von Prof. G. Baltopoulos, Athen, 2005.
12. Kapitel mit dem Thema: „*Bronchialrupturen beim stumpfen Thoraxtrauma*“ im Buch „Das Thoraxtrauma“ von Prof. R.Gahr, Leipzig, 2006.

## II. VERÖFFENTLICHUNGEN – IMPACT FACTOR: 52,383

*Es wurden insgesamt 66 Veröffentlichungen in griechischen und internationalen Fachzeitschriften publiziert.*

*Die wichtigsten zeigt die folgende Übersicht:*

1. **Kalliopi Athanassiadi**, E. Apostolakis, Ch. Charitos, K. Sifakas, K. Bolos, D. Kakavos, Ch. Lolas.  
Complications after saphenectomy for coronary artery bypass grafting. *Proceedings of the International Congress of Phlebology, Corfu, Greece, 1996, Monduzzi Editore, pp213-16.*

2. G. Kalavrouziotis, **Kalliopi Athanassiadi**, A. Hatzimichalis, A. Loutsidis, I. Bellenis, N. Exarchos.  
Acute venous injuries of the lower extremities.  
*Proceedings of the International Congress of Phlebology, Corfu, Greece, 1996, Monduzzi Editore, pp387-91.*
3. G. Kalavrouziotis, **Kalliopi Athanassiadi**, K. Bolos, E. Apostolakis, Ch. Charitos, A. Tsoukas, D. Kakavos, Ch. Lolas.  
Surgical management of acute aortic dissection.  
Proceedings of the International Congress of Thorax, Athens, 1997, Monduzzi Editore, pp639-42.
4. **Kalliopi Athanassiadi**, G. Kalavrouziotis, D. Exarchos, A. Loutsidis, A. Hatzimichalis, I. Bellenis.  
Chest computed tomography in non-small cell lung cancer staging.  
*Proceedings of the International Congress of Thorax, Athens, 1997, Monduzzi Editore, pp393-7.*
5. G. Kalavrouziotis, **Kalliopi Athanassiadi**, A. Loutsidis, A. Hatzimichalis, I. Bellenis, N. Exarchos.  
Emergent axial computed tomography in diagnosis and management of blunt thoracic trauma.  
*Eur J Cardio-Thorac Surg 1997; 12(1):158-9.*
6. **Kalliopi Athanassiadi**, G. Kalavrouziotis, A. Loutsidis, I. Bellenis, N. Exarchos.  
Autotransfusion in aortic surgery.  
*Proceedings of the XX European Federation Congress of International college of Surgeons, Athens, 1997, Monduzzi Editore, pp37-41.*
7. **Kalliopi Athanassiadi**, C. Bolos, G. Kalavrouziotis, Ch. Charitos, B. Sfyra, L. Anthopoulos, Ch. Lolas.  
Short-term results of cardiomyoplasty in end-stage cardiac failure.  
*Proceedings of the XX European Federation Congress, Athens, 1997, Monduzzi Editore, pp111-4.*
8. **Kalliopi Athanassiadi**, G. Kalavrouziotis, N. Georgopoulos, D. Exarchos, A. Loutsidis, I. Bellenis.  
Is computed tomography necessary in acute blunt thoracic trauma?  
*Eur J Emergency Surg & Intens Care 1998; 21(1): 28-31.*

9. **Kalliopi Athanassiadi**, G. Kalavrouziotis, A. Loutsidis, A. Hatzimichalis, I. Bellenis, N. Exarchos.  
Surgical treatment of spontaneous pneumothorax: Ten-year experience.  
*World J Surg* 1998; 22: 803-6.
10. **Kalliopi Athanassiadi**, G. Kalavrouziotis, D. Rondogianni, I. Bellenis, N. Exarchos.  
Evaluation of 144 thymectomies for different diseases of the thymus gland: long term results.  
*Proceedings of the 2nd International Congress of Thorax Surgery, Bologna, Italy, 1998, Editrice Compositori, Italy, 1998; pp537-9.*
11. **Kalliopi Athanassiadi**, G. Kalavrouziotis, A. Loutsidis, I. Bellenis, N. Exarchos.  
Surgical treatment of echinococcosis by a transthoracic approach: A review of 85 cases.  
*Eur J Cardio-Thorac Surg* 1998; 14:134-40.
12. **Kalliopi Athanassiadi**, E. Apostolakis, G. Kalavrouziotis, Ch. Charitos, D. Kakavos, Ch. Lolas.  
Surgical repair of postinfarction ventricular septal defect: a ten year experience.  
*World J Surg* 1999; 23:64-7.
13. **Kalliopi Athanassiadi**, G. Kalavrouziotis, Maria Athanassiou, P. Vernicos, G. Skrekas, Antigoni Poultisidi, I. Bellenis.  
Blunt diaphragmatic rupture.  
*Eur J Cardio-Thorac Surg* 1999; 15:469-74.
14. **Kalliopi Athanassiadi**, G. Kalavrouziotis, I. Bellenis.  
Bronchopleural fistula after pneumonectomy: A major challenge.  
*Acta Chirurgica Hungarica* 1999; 38(1):5-7.
15. **Kalliopi Athanassiadi**, G. Kalavrouziotis.  
Comment on: "Thoracic Surgery for hydatid cyst". (letter to the Editor).  
*World J Surg* 2000; 24(10):1283.
16. **Kalliopi Athanassiadi**, G. Kalavrouziotis, V. Lepenos, A. Hatzimichalis, A. Loutsidis, I. Bellenis.  
Management of Foreign Bodies in the Tracheobronchial Tree in Adults: A 10-year experience.  
*Eur J Surg* 2000; 166:920-3
17. **Kalliopi Athanassiadi**, G. Kalavrouziotis, K. Karydakis, I. Bellenis  
Treatment of Thoracic Outlet Syndrome: Long-term results.  
*World J Surg* 2001; 25:553-7

18. **Kalliopi Athanassiadi**, G. Kalavrouziotis, Dimitra Rondogianni, A. Loutsidis, A. Hatzimichalis, I. Bellenis.  
Primary Chest Wall Tumors: Early and long-term results of surgical treatment.  
*Eur J Cardiothorac Surg* 2001; 19:589-93.
19. **Kalliopi Athanassiadi**, M. Gerazounis, E. Metaxas, M. Moustardas.  
Management of esophageal foreign bodies: a retrospective review of 400 cases.  
*Eur J Cardio-Thorac Surg* 2002; 21(4):653-6.
20. M. Gerazounis, **Kalliopi Athanassiadi**, E. Metaxas, Nikolitsa Kalantzi  
Bronchobiliary fistulae due to echinococcosis.  
*Eur J Cardiothorac Surg* 2002; 22(2):306-8.
21. **Kalliopi Athanassiadi**, M. Gerazounis.  
Reply to Losanoff et al.  
*Eur J Cardiothorac Surg*. 2002 Sep;22(3):487.
22. G. Leptidis, S. Papanicolaou, **Kalliopi Athanassiadi**, H. Zogbi, Olga Iordanidou.  
Modified technique of percutaneous dilatational tracheostomy in 600 cases.  
*World J Surg* 2002; 26:1214-16.
23. **Kalliopi Athanassiadi**, M. Gerazounis, M. Moustardas, E. Metaxas.  
Sternal fractures: a retrospective analysis of 100 cases.  
*World J Surg* 2002; 26:1243-6.
24. **Kalliopi Athanassiadi**, M. Gerazounis, Nikolitsa Kalantzi, P. Kazakidis, Anastasia Fakou, D. Kourousis.  
Primary Traumatic Pulmonary Pseudocysts: A rare entity  
*Eur J Cardiothorac Surg* 2003; 23 :43-45.
25. **Kalliopi Athanassiadi**, M. Gerazounis  
*Reply to Protopapas and Riga – Letter to the Editor*  
*Eur J Cardiothorac Surg* 2003; 23 :1076-7.
26. M. Gerazounis, **Kalliopi Athanassiadi**, Nikolitsa Kalantzi.  
Spontaneous Pneumomediastinum: a rare benign entity.  
*J Thorac & Cardiovasc Surg* 2003; 126(3):773-6.
27. **Kalliopi Athanassiadi**, M. Gerazounis, Nikolitsa Kalantzi  
Treatment of post-pneumonic empyema thoracis.  
*Thorac & Cardiovasc Surg* 2003; 51(6):338-41.
28. **Kalliopi Athanassiadi**, P. Misthos, K. Vassilikos, S. Kakaris, E. Sepsas, I. Skottis.  
Late postpneumonectomy bronchopleural fistula.

- Thorac & Cardiovasc Surg* 2004; 52(S1):103.[abstract]
29. P. Misthos, E. Sepsas, **Kalliopi Athanassiadi**, S. Kakaris, I. Skottis.  
Skip metastases: Analysis of their clinical significance and prognosis in the IIIA/N2 NSCLC group.  
*Eur J Cardiothorac Surg* 2004; 25(4):502-8.
30. P. Misthos, S. Kakaris, E. Sepsas, **Kalliopi Athanassiadi**, I. Skottis  
A prospective analysis of occult pneumothorax, delayed pneumothorax and delayed hemothorax after minor blunt thoracic trauma.  
*Eur J Cardiothorac Surg*. 2004; 25(5):859-64.
31. S. Kakaris, **Kalliopi Athanassiadi**, K. Vassilikos, I. Skottis  
Spontaneous hemopneumothorax : a rare but life-threatening entity.  
*Eur J Cardiothorac Surg* 2004; 25(5):856-8.
32. **Kalliopi Athanassiadi**, M. Gerazounis, N. Theakos.  
Management of 150 flail chest injuries: analysis of risk factors affecting outcome  
*Eur J Cardiothorac Surg* 2004; 26:385-6.
33. **Kalliopi Athanassiadi**  
Editorial Comment  
*Eur J Cardiothorac Surg* 2004; 26:385-6.
34. **Kalliopi Athanassiadi**, K. Vassilikos, P. Misthos, N. Theakos, S. Kakaris, E. Sepsas, I. Skottis.  
Late postpneumonectomy bronchopleural fistula.  
*Thorac & Cardiovasc Surg* 2004; 52(5):298-301.
35. **Kalliopi Athanassiadi**, D. Exarchos, S. Tsagarakis, I. Bellenis  
Acromegaly due to ectopic GHRH secretion by a carcinoid bronchial tumor: a rare entity.  
*J Thorac Cardiovasc Surg* 2004; 128(4):631-2.
36. P. Misthos, S. Katsaragakis, N. Milingos, E. Sepsas, **Kalliopi Athanassiadi**, D. Theodorou, I. Skottis.  
Postresectional pulmonary oxidative stress in lung cancer patients. The role of one-lung ventilation.  
*Eur J Cardiothorac Surg* 2005 ; 27(3) : 379-82.
37. **Kalliopi Athanassiadi**, M. Gerazounis  
Tracheoesophageal Fistula in polytrauma patients  
*Injury* 2005; 36(8):897-9.
38. P. Misthos, E. Sepsas, M. Konstantinou, **Kalliopi Athanassiadi**, I. Skottis, A. Lioulias.

Early use of intrapleural fibrinolytics in the management of postpneumonic em- pyema.  
A prospective study.

*Eur J Cardiothorac Surg* 2005; 28(4):599-603.

39. P. Misthos, E. Sepsas, **Kalliopi Athanassiadi**, I. Skottis.

Massive hemorrhage caused by major pulmonary vessel-cutaneous fistula in the late postoperative period: report of two cases.

*Surg Today*. 2006;36(1):82-4.

40. **Kalliopi Athanassiadi**, Christina Grothusen, Michael Mengel, Axel Haverich.

Primary leiomyosarcoma of the pulmonary artery: Is aggressive treatment justified for a long survival?

*J Thorac Cardiovasc Surg*

41. P. Misthos, S. Kakaris, E. Sepsas, **Kalliopi Athanassiadi**, I. Skottis.

Surgical management of late postpneumonectomy bronchopleural fistula: the transsternal, transpericardial route.

*Respiration* 2006; 73(4):525-8.

42. L. Thanos, S. Mylona, M. Pomoni, **Kalliopi Athanassiadi**, N. Theakos, L. Zoganas, N. Batakis.

Percutaneous Radiofrequency Thermal Ablation of primary and metastatic tumors.

*Eur J Cardiothorac Surg* 2006; 30:797-800.

### **III. PRÄSENTATIONEN AUF GRIECHISCHEN UND INTERNATIONALEN KONGRESSEN**

*Es wurden insgesamt 212 wissenschaftliche Beiträge auf griechischen und internationalen Kongressen präsentiert.*

### **IV. REVIEWER DER FOLGENDEN WISSENSCHAFTLICHEN ZEITSCHRIFTEN**

1. European Journal of Cardiothoracic Surgery
2. Annals of Thoracic Surgery
3. Emergency Medicine

4. BMC Pulmonary Medicine
5. Asian Cardiovascular & Thoracic Annals
6. Tohoku Journal of Experimental Medicine

## **LEHRTÄTIGKEIT**

### **VORTRÄGE**

- A. Vorträge im Rahmen des Programmes der Ausbildung in der Chirurgie des Pflegepersonals mit dem Thema „Herzchirurgie“ nach der § A4 B3841 des Gesundheitsministeriums, 1999-2000.**
- B. Vorträge im Rahmen der Ausbildung der Ärzte und des Pflegepersonals des Gesundheitszentrums in Kranidi, Argolida, 2001.**
- C. Vorträge im Rahmen der Ausbildung der Assistenzärzte und Fachärzte aller Abteilungen des AKH für Thoraxkrankheiten „SOTIRIA“ und des AKH von Piräus, in Athen, 2001-2005.**
- D. Vorträge im Rahmen der universitären Ausbildung von Studenten in der Medizinischen Hochschule Hannover**
- E. Vorträge im Rahmen der Ausbildung der Assistenzärzte und Fachärzte im European School of Cardiothoracic Surgery, Bergamo, Italy, 2002-2006.**

*Während des Thoracic Course wurden folgenden Themen:*

1. «History of Thoracic Surgery»
2. «Study design, Writing a protocol and Scientific Writing»
3. «Statistics»
4. «Thoracic Incisions»
5. «ECMO»
6. «Video-assisted Thoracoscopic Surgery-Basics (VATS)»

## **FORSCHUNG**

- Teilnahme am Forschungsprojekt des Labor für Hygiene und Epidemiologie der Universität von Athen mit dem Thema, „Bösartige Krankheiten des (Studie über Leukämie, Lymphome und Myelome), Athen, 1989.

- Teilnahme an der klinischen Studie mit dem Thema: „Hormonal Response in laparoscopic cholecystectomy“ an der 4. Universitätsklinik für Chirurgie im AKH von Piräus, in Athen verantwortlicher Prof. G. Zografos, 1991.
- Teilnahme an verschiedenen klinischen Forschungsprojekten an der Universität von Montreal in Kanada, 1999.

## **MITGLIEDSCHAFTEN**

1. Medecins du monde, 1995.
2. Griechische Gesellschaft für Chirurgie, 1995.
3. Griechische Gesellschaft für Trauma, 1996.
4. European Society of Thoracic Surgeons (ESTS), 1997. Seit 1999 Regent von Griechenland und seit 2003 Mitglied des Vorstandes.
5. New York Academy of Sciences, 1999.
6. Societe Internationale d'Angiologie, 1999.
7. European Association for Cardio-Thoracic Surgery, 2000
8. Thoracic Surgery Committee της European Association of Cardiothoracic Surgery, 2001.
9. Deutsche Gesellschaft fuer Thorax-, Herz- und Gefaesschirurgie, 2000.
10. Professional Member von American Heart Association und American Stroke Association, 2003.
11. Mitglied des Vorstandes der Hellenischen Gesellschaft von Thorax-, Herz- und Gefäßchirurgie, 2003.
12. Society of Thoracic Surgeons (STS), 2004.
13. Medical Intervention (MedIn), 2005.

## **FREMDSPRACHKENNTNISSE**

- Griechisch:** Muttersprache
- Französisch:** Sehr gut. „Diplome des Etudes Superieures II (Sorbonne II),  
Zugelassene Übersetzerin.
- Deutsch:** Sehr gut. Deutsches Abitur.
- Englisch:** Sehr gut. Oxford Lower Certificate, Els – Language Center

Proficiency Certificate – Wagner College N.Y. και Language Certificate of Kent University.

**Russisch :** Gut. Diplom des Instituts Puskin.

**Italienisch:** Gut. Privatunterricht.

**Spanisch:** Gut. Institut für Spanische Ausbildung

**Schwedisch:** Ausreichend. Archeologisches Schwedisches Institut.

### **ZUSÄTZLICHE INTERESSEN**

1. Klavierspielen, Studium von 9 Jahren an der griechischen Musikhochschule, in Athen.
2. Tanzen, Studium von 13 Jahren (klassisches Ballet, Character und Jazz) an der Ballettschule von Anna Xanthopoulou, in Athen.
3. Computerprogrammierung (D-base, WP51, Epi5, Excel, Windows 98, SPSS)

## **5. DANKSAGUNGEN**

An dieser Stelle möchte ich mich herzlich bei Prof. Dr. med. Axel Haverich dafür danken, dass er mich zur wissenschaftlichen Arbeit ermutigt und mich immer unterstützt hat.

Besonders danke ich meine Kollegen aus der 1. Thoraxchirurgischen Abteilung des AKH für Thoraxkrankheiten in Athen, Griechenland, die mich bei meinen ersten Operationen unterstützt haben.

Außerdem möchte ich mich bei meinen Assistenten, Herrn Bagaev und Dr. Martens bedanken, die mich bei der ersten Abruzzini Operation in der MHH assistiert haben.

## **6. ERKLÄRUNG NACH § 2 Abs. 2 Nrn. 5 und 6**

Ich erkläre, dass ich die der Medizinischen Hochschule Hannover zur Promotion eingereichte Dissertation mit dem Titel „TRANSSTERNALE, TRANSPERIKARDIALE VERSCHLUSSOPERATION BEI BRONCHUSSTUMPFINSUFFIZIENZ NACH PNEUMONEKTOMIE“ in der Klinik von Thorax-, Herz- und Gefäßchirurgie unter Betreuung von Prof. Dr. med. A. Haverich in Zusammenarbeit mit der 1. Abteilung für Thoraxchirurgie des AKH für Thoraxkrankheiten „SOTIRIA“ in Athen, Griechenland, ohne sonstige Hilfe durchgeführt und bei der Abfassung der Dissertation keine anderen als die dort aufgeführten Hilfsmittel benutzt habe.

Ich habe diese Dissertation bisher an keiner in- oder ausländischen Hochschule zur Promotion eingereicht.

Weiterhin versichere ich, dass ich den beantragten Titel bisher noch nicht erworben habe.

Ergebnisse der Dissertation wurden in folgenden Publikationsorganen „Thoracic & Cardiovascular Surgeon“ und „Respiration“ veröffentlicht.

Hannover, den 25.10.2006